

Reacción en cadena de la polimerasa en fluidos oculares en las formas atípicas de uveítis posterior

Polymerase chain reaction in ocular fluids in atypical forms of posterior uveitis

Isabel Ambou Frutos^{I*}

Rafael Ernesto González Díaz^I

Doris Ginorio Gavito^{II}

Jorge Fraga Nodarse^{II}

Evelyn Galano Frutos^{III}

Leonel Ramos Bello^{II}

^IInstituto Cubano de Oftalmología "Ramón Pando Ferrer". La Habana, Cuba.

^{II}Instituto de Medicina Tropical "Pedro Kourí". La Habana, Cuba.

^{III}Centro Nacional Coordinador de Ensayos Clínicos. La Habana, Cuba.

*Autor para la correspondencia: isabel.ambou@infomed.sl.cu

RESUMEN

La toxoplasmosis ocular es la causa de uveítis posterior más frecuente en muchos países. El diagnóstico correcto se basa principalmente en las características clínicas de la enfermedad; pero en las formas de uveítis posterior atípicas se necesita el apoyo del laboratorio para confirmar el diagnóstico y no indicar tratamientos inapropiados. Se resalta el valor de la reacción en cadena de la polimerasa en fluidos oculares en pacientes con títulos serológicos en suero positivos para toxoplasma y presentaciones atípicas de uveítis posterior. Se presenta un caso clínico de una paciente con toxoplasmosis sistémica, confirmada con títulos serológicos en suero positivos, quien concomitó con uveítis posterior bilateral sin características típicas de toxoplasmosis ocular, en la cual la reacción en cadena de la polimerasa de fluidos oculares fue esencial en el diagnóstico. La reacción en cadena de la polimerasa en fluidos oculares constituye una herramienta inequívoca en el diagnóstico correcto de las formas atípicas de uveítis posteriores.

Palabras clave: Toxoplasmosis; uveítis; fluidos oculares.

ABSTRACT

Ocular toxoplasmosis is the most frequent cause of posterior uveitis in many countries. Correct diagnosis is mainly based on the clinical characteristics of the disease, but in atypical forms of posterior uveitis laboratory support is required to confirm the diagnosis and not indicate inappropriate treatments. Evidence is provided of the usefulness of polymerase chain reaction in ocular fluids from patients with serum serological titers positive for toxoplasma and atypical presentations of posterior uveitis. A clinical case is presented of a female patient with systemic toxoplasmosis confirmed by positive serum serological titers and concomitant bilateral posterior uveitis without typical features of ocular toxoplasmosis, in which polymerase chain reaction in ocular fluids was essential for the diagnosis. Polymerase chain reaction in ocular fluids is an unequivocal tool for the correct diagnosis of atypical forms of posterior uveitis.

Key words: Toxoplasmosis; uveitis; ocular fluids.

Recibido: 28/06/2019

Aceptado: 22/08/2019

INTRODUCCIÓN

Aproximadamente una tercera parte de la población mundial está crónicamente infectada por *T. Gondii*.⁽¹⁾ Por largo tiempo, la retinocoroiditis toxoplásmica ha sido considerada la lesión ocular más común causada por la infección del *Toxoplasma gondii*. La prevalencia parece ser variable en diferentes países. Los estimados sugieren que desde un 0,3 hasta un 1 % de los europeos y los norteamericanos desarrollan la enfermedad entre el primer y el segundo año de haber contraído la infección. Se piensa que el riesgo de desarrollar la enfermedad varía desde 18 en 100 000 habitantes en el Reino Unido, hasta 382 en 100 000 habitantes en el oeste de África. Además, el riesgo de desarrollar retinocoroiditis entre los individuos que contraen la infección de forma congénita es tan alto como un 20 % antes de los 6 años de edad, y una nueva lesión puede aparecer primariamente en la adolescencia.⁽²⁾

Existen tres formas clínicas de presentación de la toxoplasmosis ocular: la forma congénita, la primoinfección y la recurrente (la más frecuente) donde la primoinfección ha cursado de forma asintomática y se reactiva el foco *a posteriori*.⁽³⁾ Actualmente se considera que la mayoría de los casos de toxoplasmosis ocular es adquirida.⁽⁴⁾

La toxoplasmosis ocular puede ser asintomática en niños pequeños. Los niños que son capaces de vocalizar pueden quejarse de disminución de la visión o dolor ocular, mientras que los padres pueden observar leucocoria o estrabismo. Los adultos a menudo se presentan con flotadores, que pueden estar asociados con alteración de la visión. El signo "clásico" de infección se caracteriza por un foco de retinitis necrotizante blanca esponjosa o retinocoroiditis adyacente a una cicatriz coriorretinal pigmentada. Las manifestaciones en los casos atípicos abundan, pero se supone que estos casos representan esencialmente la misma enfermedad con respecto a la patogénesis y el manejo.⁽⁵⁾

El diagnóstico de la toxoplasmosis ocular se basa fundamentalmente en las características clínicas de la lesión, en forma de áreas de retinitis activa adyacente a una cicatriz coriorretiniana inactiva. Los resultados de las pruebas de laboratorio para la infección por toxoplasma son complementarios al diagnóstico clínico. Los métodos actuales de laboratorio se suelen usar para la confirmación de la toxoplasmosis en los pacientes con manifestaciones atípicas, y se incluyen la determinación de anticuerpos IgM, IgG, IgA o IgE específicos para *T. gondii*.

en sangre periférica o fluidos intraoculares, o con la determinación directa del parásito mediante inmunofluorescencia, tinción de Giemsa, análisis histológico, o técnicas de amplificación del ácido nucleico de *T. gondii*.⁽⁶⁾

En los casos en que el fondo está oculto por inflamación vítrea o los hallazgos clínicos son atípicos, los médicos están obligados a extraer muestras de líquido ocular para confirmar el origen toxoplásmico de las lesiones y descartar otras causas. En estos casos, tres métodos biológicos pueden contribuir a establecer un diagnóstico correcto: PCR, el cálculo del coeficiente de Goldmann-Witmer (GWC) y el análisis de transferencia de Western (WB).⁽⁷⁾

El objetivo de este trabajo fue resaltar el valor de la reacción en cadena de la polimerasa en fluidos oculares en pacientes con títulos serológicos en suero positivos para toxoplasma y presentaciones atípicas de uveítis posterior.

PRESENTACIÓN DE CASO

Paciente femenina de 12 años de edad, quien refirió como antecedentes patológicos personales asma bronquial, la cual llevaba tratamiento solamente durante las crisis. Hacía un año que no presentaba crisis. Refirió tener mala visión de su ojo derecho hacía aproximadamente 5-6 días, sin otra sintomatología. Tenía como antecedentes patológicos familiares madre miope. Al

interrogatorio general refirió presentar un proceso gripal acompañado de fiebre hacía aproximadamente 2 meses. Al interrogatorio ocular, presentó dificultad visual hacía alrededor de 9 meses, por lo que fue evaluada con examen oftalmológico negativo.

En el examen oftalmológico inicial presentaba una agudeza visual mejor corregida (AVMC): ojo derecho (OD) +1,00-1,00X25⁰ - 65 VAR y en el ojo izquierdo (OI) +0,50-0,50X10⁰ -95 VAR, con tensiones oculares normales. En la lámpara de hendidura (LH): precipitados queráticos de mediano tamaño en fase de pigmentación, pigmentos en cara anterior del cristalino, celularidad de media en ambos ojos. LH (dilatada): Se observó celularidad 2+ móvil en vítreo anterior.

La oftalmoscopia binocular indirecta (OBI) mostró en ambos ojos papila de bordes bien definidos, retina poco pigmentada, que recordó fondo albinoide; en la periferia se observaron múltiples lesiones hipopigmentadas, algunas que confluían y recordaban las estrías lineales del síndrome de presunta histoplasmosis ocular (SPHO), ligera atrofia peripapilar, celularidad vítrea escasa. En el OD se observó membrana neovascular coroidea con líquido subretinal. Se realizó tomografía de coherencia óptica (OCT) y retinografía a color, donde se corroboró lo anterior (Figs. 1 y 2).

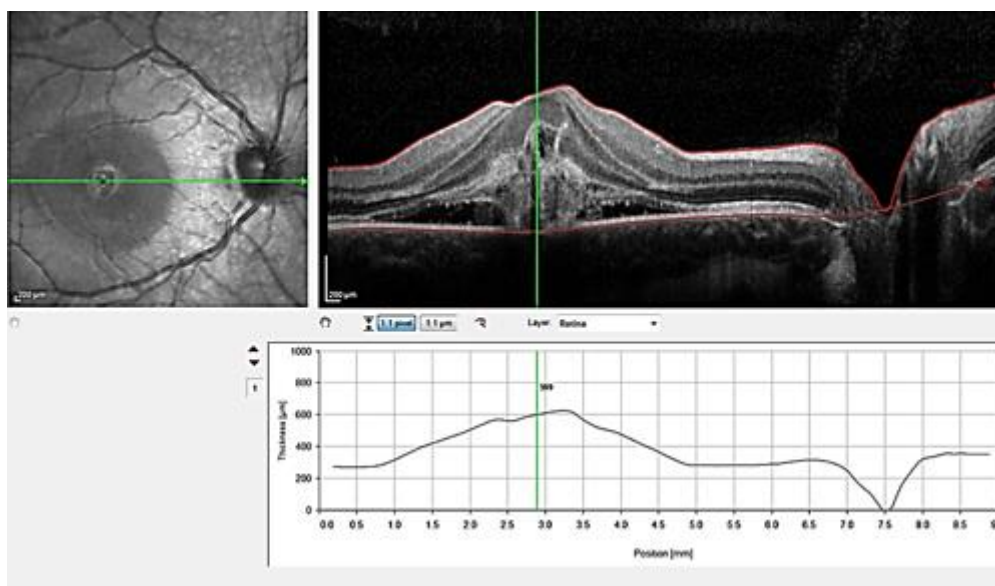


Fig. 1 - Tomografía de coherencia óptica que muestra la membrana neovascular coroidea con líquido subretinal.

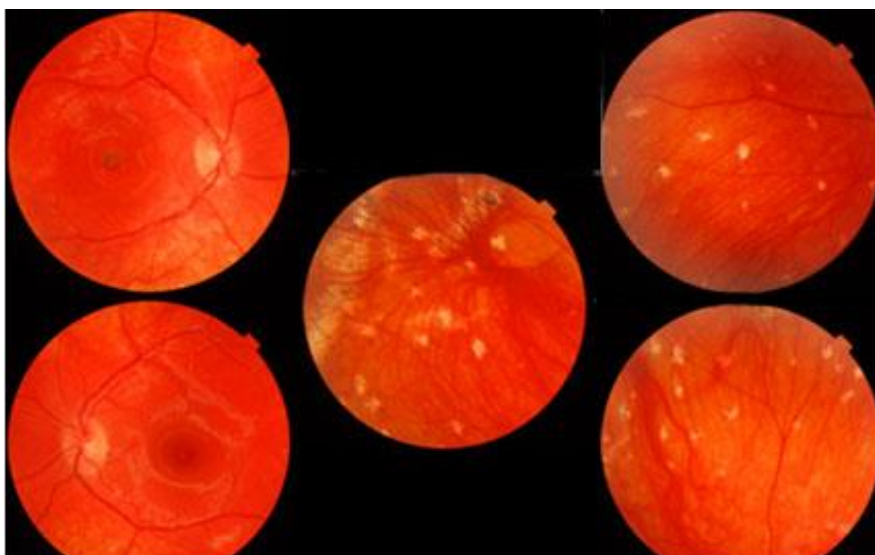


Fig. 2 - Retinografía a color que muestra las distintas lesiones observadas al fondo de ojo.

Se indicaron estudios complementarios (hemoquímica general y estudios serológicos). Se recibieron los resultados complementarios, todos en límites normales, a excepción de la serología para toxoplasma, la que se realizó por técnica de látex y arrojó valores en 1/8 y la segunda muestra en 1/16; decidimos entonces realizar PCR en humor acuoso teniendo en cuenta la atipicidad del cuadro ocular. Primero se realizó un punto final (PCR) utilizando cebadores B22 y B23, y después un rtPCR KIT: Sacace biotechnologies, toxoplasma gondii Real-TM, el cual arrojó resultados negativos. Se indicó tratamiento con prednisona (20 mg) 2 tabletas diarias y prednisolona (colirio) 1 gota cada 3 horas. En el examen oftalmológico actual, tres meses después de tratamiento esteroideo exclusivo, los resultados fueron: AVMC: OD no mejora con cristales -95 VAR; OI 0,50 X 20⁰ - 100 VAR; las tensiones oculares se mantuvieron normales. En LH se encontró córnea transparente, no precipitados queráticos, no celularidad, no flare en ambos ojos. En LH (dilatada): no celularidad en vítreo anterior. OBI: En ambos ojos papila de bordes bien definidos, retina poco pigmentada, que recordó fondo albinoide; en periferia múltiples lesiones hipopigmentadas, algunas que confluían y recordaban las estrías lineales del SPHO, ligera atrofia peripapilar, no celularidad vítrea. En OD se observó la membrana neovascular coroidea más organizada sin líquido subretinal. Se realizó OCT evolutivo y se corroboró lo anterior (Fig. 3).

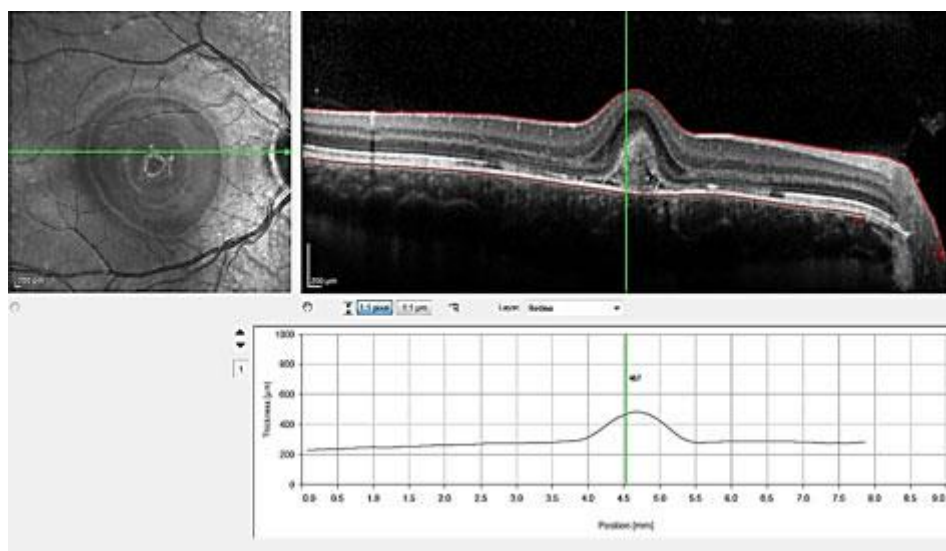


Fig. 3 - OCT que muestra la membrana neovascular coroidea sin líquido subretinal y más organizada.

DISCUSIÓN

La toxoplasmosis ocular es la causa más frecuente de uveítis posterior infecciosa. El diagnóstico es clínico en la mayoría de los casos. La confirmación laboratorial se basa en la detección de anticuerpos en muestras procedentes de suero o de fluidos oculares. Actualmente el PCR muestra ventajas en la identificación del DNA en muestras de fluidos oculares, y la sensibilidad de este mejora con nuevos métodos de detección.

En pacientes inmunocompetentes el ADN de *Toxoplasma* puede detectarse en muestras de humor acuoso hasta 40 % de los casos diagnosticados clínicamente. En individuos inmunodeprimidos, la sensibilidad de la PCR obtiene valores superiores y es capaz de detectar hasta 75 % de los casos. En humor vítreo el PCR ha sido capaz de detectar hasta 50 % del ADN en los pacientes inmunocompetentes diagnosticados clínicamente con una toxoplasmosis ocular; sin embargo, la toma de este tipo de muestra solo se justifica para el diagnóstico de casos atípicos severos o complicados que no responden a la terapia anti-*Toxoplasma*.⁽⁸⁾

Este caso se trata de una paciente con un cuadro de uveítis posterior, que clínicamente no nos recuerda las formas atípicas descritas de toxoplasmosis ocular, y sí un probable síndrome de presunta histoplasmosis ocular, el cual no se ha podido confirmar serológicamente, por lo que a pesar de tener serologías para toxoplasma positivas, decidimos utilizar técnicas moleculares como el PCR (realizado con muestras de humor acuoso), que arrojó resultados negativos.

La respuesta adecuada al tratamiento esteroideo exclusivo refuerza también el criterio de que

no se trata de una toxoplasmosis ocular a pesar de los resultados serológicos en suero obtenidos. El diagnóstico del síndrome de presunta histoplasmosis ocular es clínico y se basa en la presencia de lesiones características en el fondo de ojo.⁽⁹⁾

En estos pacientes típicamente se pueden observar cicatrices coroideas en sacabocados, discretas, focales, atróficas, de dimensiones menores a las del disco óptico, que se ubican a nivel de la mácula o en periferia.⁽¹⁰⁾

Asimismo, es característica la visualización de cicatrización coriorretiniana peripapilar,⁽¹¹⁾ que en esencia corresponde a la atrofia peripapilar. Otro hallazgo frecuente en estos pacientes es la neovascularización coroidea o secuelas asociadas tales como desprendimiento de retina hemorrágico y cicatriz disciforme fibrovascular.⁽¹⁰⁾ De manera concreta, para realizar el diagnóstico del síndrome de presunta histoplasmosis ocular se necesita la visualización en uno o ambos ojos de al menos dos de las tres lesiones clásicas mencionadas previamente, en ausencia de inflamación de la cámara anterior y el vítreo.^(10,11)

Este trabajo demuestra, por primera vez en Cuba, la utilidad del uso de métodos moleculares en fluidos oculares, para descartar el diagnóstico de toxoplasmosis ocular en uveítis posteriores atípicas, en pacientes con valores serológicos en suero positivos a infección por *T. gondii*.

REFERENCIAS BIBLIOGRÁFICAS

1. Ben-Harari RR, Goodwin E, Casoy J. Adverse event profile of pyrimethamine-based therapy in toxoplasmosis: A systematic review. *Drugs RD*. 2017;17:523-44.
2. Preiato M, Frederico FB, Murata FHA, Siqueira RC, Barbosa AP. A Brazilian report using serological and molecular diagnosis to monitoring acute ocular toxoplasmosis. *BMC Res Notes*. 2015;7(8):746.
3. Rubio Rodríguez CG, Rodríguez Gil R, Pérez Muñoz D, Kalitovics Nobregas N, Álvarez Reyes F. Toxoplasmosis ocular adquirida en este medio. Revisión de casos. *Arch Soc Canar Oftalmol*. 2016;27:55-62.
4. Álvarez G, Rey A, Adan A. Clinical features of ocular toxoplasmosis in an immigrant population in the Barcelona area: Study in 22 patients. *Arch Soc Esp Oftalmol*. 2010;85:202-8.
5. Holland GN. Ocular toxoplasmosis: a global reassessment. *Am J Ophthalmol*. 2004;137:1-17.
6. Garweg JG, de Groot-Mijnes JD, Montoya JG. Diagnostic approach to ocular toxoplasmosis. *Ocul Immunol Inflamm*. 2011;19:255-61.
7. Bourdin C, Busse A, Kouamou E, Touafek F, Bodaghi B, Le Hoang P. PCR-based detection of *Toxoplasma gondii* DNA in blood and ocular samples for diagnosis of ocular toxoplasmosis.

J Clin Microbiol. 2014;52(11):3987-91.

8. Regalado B, Rodríguez M, Fraga J, Rojas L, Núñez FA, Jerez LE. Aplicación de herramientas serológicas y moleculares para el diagnóstico de coriorretinitis por *Toxoplasma gondii*. Rev Cubana Med Trop. 2013;65:5.

9. Prasad A, Van Gelder R. Presumed ocular histoplasmosis syndrome. Curr Opin Ophthalmol. 2005;16:364-8.

10. Ehlers J, Hawkins B, Schachat A. Ocular histoplasmosis. En: Ryan A, Sada A, Hilton D, Schachat A, Wilkinson C, Widemann P. Retina. 5 ed. EE.UU.: Elsevier;2013:1274-84.

11. Thuruthumaly C, Chin-Yee D, Kumar-Rao P. Presumed ocular histoplasmosis. Curr Opin Ophthalmol. 2014;25:01-5.

Conflicto de intereses

Los autores declaran que no existe conflicto de intereses.