

## **Incidencia de la endoftalmitis posqueratoplastia en la población y los posibles factores de riesgo**

Incidence of post-keratoplasty endophthalmitis in the population and possible risk factors

Mildrey E. Moreno Ramírez<sup>1\*</sup> <https://orcid.org/0000-0002-6439-6732>

Zaadia Pérez Parra<sup>1</sup> <https://orcid.org/0000-0001-7019-3491>

Alexeide de la C. Castillo Pérez<sup>1</sup> <https://orcid.org/0000-0002-8319-6592>

Madelyn Jareño Ochoa<sup>1</sup> <https://orcid.org/0000-0001-7280-8138>

Meisy Ramos López<sup>1</sup> <https://orcid.org/0000-0002-8709-063X>

Marlene E. Sibila González<sup>1</sup> <https://orcid.org/0000-0001-7400-2226>

<sup>1</sup>Instituto Cubano de Oftalmología "Ramón Pando Ferrer". La Habana, Cuba.

\* Autor para la correspondencia: [zaadia.perez@infomed.sld.cu](mailto:zaadia.perez@infomed.sld.cu)

### **RESUMEN**

La endoftalmitis es considerada una forma grave de inflamación intraocular, generalmente de etiología infecciosa.

**Objetivo:** Identificar la incidencia de la endoftalmitis posqueratoplastia en la población y los posibles factores de riesgo.

**Métodos:** Se realizó un estudio descriptivo transversal en el Instituto Cubano de Oftalmología "Ramón Pando Ferrer" del año 2010 al 2015. Las variables estudiadas fueron: edad, sexo, diagnóstico preoperatorio, procedimientos asociados a la queratoplastia, tiempo de inicio de los síntomas, gérmenes aislados en cultivos y alternativas terapéuticas realizadas.

**Resultados:** Se realizaron 1 442 queratoplastias; 0,41 % de los casos (6 casos, 6 ojos) presentaron endoftalmitis posqueratoplastia. La causa más frecuente de la queratoplastia en estos pacientes fue la queratopatía bulosa pseudofáquica y fáquica, y al 33,3 % se le había realizado cirugía combinada de queratoplastia y catarata. El 66,7 % de los pacientes con endoftalmitis posqueratoplastia tenía más de 60 años de edad y correspondió al sexo masculino. El 50,0 % de los gérmenes aislados eran gram positivos. El 100,0 % de los pacientes recibió intravítreas de antibióticos y solo al 33,3 % de ellos se les realizó vitrectomía precoz.

**Conclusiones:** Es indispensable una estrecha comunicación entre el banco de ojos, los microbiólogos y los oftalmólogos para contribuir a la identificación y a la eliminación de los factores de riesgo, así como a la temprana detección y a una acertada elección terapéutica que favorezca tanto a su prevención como al mejor resultado funcional visual en pacientes portadores de esta devastadora complicación.

**Palabras clave:** Queratoplastia; endoftalmitis; córnea; banco de ojos.

## ABSTRACT

Endophthalmitis is considered to be a severe form of intraocular inflammation of frequent infectious etiology.

**Objective:** Identify the incidence of post-keratoplasty endophthalmitis in the population and its possible risk factors.

**Methods:** A descriptive cross-sectional study was conducted at Ramón Pando Ferrer Cuban Institute of Ophthalmology in the period 2010-2015. The variables analyzed were age, sex, preoperative diagnosis, keratoplasty-related procedures, time of symptom onset, germs isolated in cultures and therapeutic alternatives implemented.

**Results:** A total 1 442 keratoplasties were performed; 0.41% of the cases (6 cases, 6 eyes) presented post-keratoplasty endophthalmitis. The most common reason for keratoplasty among these patients was pseudophakic bullous and phakic keratopathy. 33.3% had undergone combined keratoplasty-cataract surgery. Of the patients with post-keratoplasty endophthalmitis, 66.7% were aged over 60 years and male. Of the germs isolated, 50.0% were gram-positive. 100.0% of the patients received intravitreal antibiotics, and only 33.3% of them underwent early vitrectomy.

**Conclusions:** Close communication is indispensable between the eye bank, microbiologists and ophthalmologists to contribute to identification and elimination of risk factors, as well as early detection and appropriate therapeutic selection to facilitate prevention and obtain the best visual functional result in sufferers of this devastating complication.

**Key words:** keratoplasty; endophthalmitis; cornea; eye bank.

Recibido: 20/05/2019

Aceptado: 12/09/2019

## Introducción

La endoftalmitis es considerada una forma grave de inflamación intraocular, generalmente de etiología infecciosa. La mayoría de los casos de endoftalmitis son exógenos, pues los microorganismos entran al ojo secundario por un trauma, cirugía o una córnea infectada, mientras que la minoría, endógena, se relaciona una siembra del microorganismo en el ojo a través del torrente sanguíneo.<sup>(1)</sup>

La endoftalmitis posqueratoplastia es una complicación afortunadamente infrecuente, con un variable rango de aparición de 0,14 - 0,45 %;<sup>(2)</sup> 0,67 %;<sup>(3)</sup> 0,1 - 0,7 %;<sup>(4)</sup> 0,77 %;<sup>(5)</sup> y 0,1 a 2,47 %.<sup>(6)</sup> Otros estudios reportan una incidencia entre 0,2 y 2,02 %, valor que supera a la estimada para la endoftalmitis poscirugía de catarata: 0,08 %;<sup>(5)</sup> 0,05 %;<sup>(7)</sup> 0,1 %.<sup>(1)</sup>

Tanto las bacterias como los hongos han sido relacionados con la endoftalmitis posqueratoplastia. También se relacionan con esta factores como la contaminación del tejido donante, la inadecuada asepsia durante la cirugía, focos sépticos en el receptor, remoción de suturas, herida con dehiscencia y/o filtrante y encarcelación de vítreo, entre otras, por lo que es considerada una enfermedad potencialmente prevenible.<sup>(5,8)</sup>

Dentro de las medidas a considerar para su prevención se encuentran la adecuada selección del donante, la técnica aséptica de conservación de tejidos, el uso de antibióticos en medios de almacenamiento corneal, la aplicación en conjuntiva de povidona yodada y las gotas de antibiótico antes de la cirugía, entre otras.<sup>(8)</sup> Esta prevención comienza en la evaluación preoperatoria cuando al examinar al paciente tributario a queratoplastia, identificamos y tratamos factores de riesgo como malposiciones palpebrales, blefaritis, triquiasis, conjuntivitis, infecciones/obstrucciones en vías lagrimales u otras.<sup>(6)</sup>

El Instituto Cubano de Oftalmología “Ramón Pando Ferrer”, como líder en la cirugía oftalmológica en Cuba, ha publicado resultados de varios estudios sobre queratoplastia, donde se abordan aspectos relacionados con receptor, donante y procesamiento del tejido recibido en el banco de ojos del mismo centro. El banco de ojos cumple numerosas funciones que incluyen el control y registro de toda la información necesaria sobre los donantes y receptores, así como garantizar un suministro seguro de tejido ocular a diferentes instituciones y servicios de córnea del país.<sup>(9)</sup> Esta es la razón que nos motivó a identificar la incidencia de la endoftalmitis posqueratoplastia en la población y los posibles factores de riesgo.

## Métodos

Se realizó un estudio descriptivo, transversal, entre los años 2010 y 2015. El universo estuvo constituido por el total de pacientes operados de queratoplastia en dicho período. La muestra la constituyeron los pacientes que presentaron endoftamitis posqueratoplastia.

Las variables estudiadas fueron: edad, sexo, diagnóstico preoperatorio, procedimientos asociados a la queratoplastia, tiempo de inicio de los síntomas, gérmenes aislados en cultivos y alternativas terapéuticas realizadas. Se obtuvo el consentimiento del paciente así como la aprobación del Comité de Ética de la institución. Los datos recolectados, provenientes de la historia clínica de los pacientes, fueron procesados en Microsoft Excel y luego importados en SPSS (Statistical Package for de Social Science) versión 15 para Windows.

## Resultados

Entre los años 2010 y 2015 se realizaron un total de 1 442 trasplantes de córnea en esta institución, en sus diferentes técnicas quirúrgicas (penetrantes, lamelares anteriores y posteriores), combinadas o no con otros proceder (catarata, glaucoma, plastias de iris, otras). En el mismo período la endoftalmitis posqueratoplastia ocurrió en el 0,41 % (6 casos) de los pacientes trasplantados. Además, el 66,7 % de los pacientes con endoftalmitis posqueratoplastia, en ese período, tenía una edad superior a los 60 años de edad, mientras que el resto (33,3 %) se encontraba en el rango entre 40 y 60 años de edad. El género más afectado fue el masculino con 66,7 % (tabla 1).

**Tabla 1-** Edad de los pacientes estudiados

Rango de edad	No.	%
Menos de 40 años	0	0
40 - 60 años	4	66,7
Más de 60 años	2	33,3
Total	6	100,0

Fuente: Historia clínica.

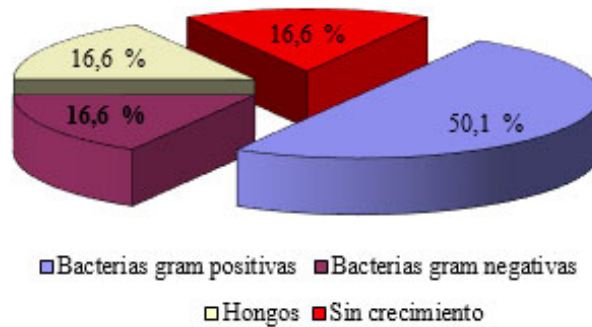
El momento de aparición de los primeros síntomas fue entre el tercer y séptimo día en el 83,4 % de los casos, mientras que en el 16,6 % ocurrió en el segundo mes de realizada la cirugía de trasplante de córnea (tabla 2).

**Tabla 2** - Tiempo de aparición de síntomas de endoftalmitis

Tiempo de aparición de síntomas	No.	%
Primera semana	5	83,4
Segunda semana	0	0,0
Tercera semana	0	0,0
Cuarta semana	0	0,0
Después del mes	1	16,6
Total	6	100,0

Fuente: Historia clínica.

Los gérmenes aislados en las muestras de los fluidos intraoculares, obtenidas de los pacientes afectados, fueron: gram positivo 50,0 % (estafilococo áureo, *Staphylococcus epidermidis*), gram negativo 16,6 % (*Citrobacter*), hongo filamentoso 16,6 %, sin crecimiento 16,6 % (Fig. 1).



Fuente: Historia clínica.

**Fig. 1** - Gérmenes aislados.

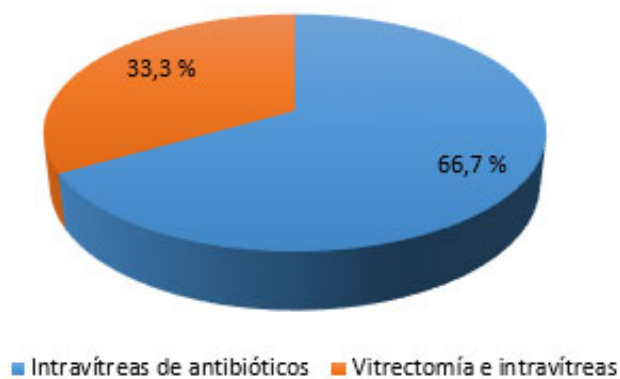
La causa más frecuente que condujo a nuestros pacientes al trasplante de córnea fue la queratopatía bulosa pseudofáquica y fáquica (4 pacientes), que representaron el 66,7 %, seguido del queratocono avanzado y del leucoma corneal con 16,6 % cada uno (tabla 3).

**Tabla 3 - Causas de queratoplastia**

Causa de queratoplastia	No.	%
Queratopatía bulosa pseudofáquica o afáquica	4	66,7
Queratocono	1	16,6
Leucoma corneal	1	16,6
Total	6	100,0

Fuente: Historia clínica.

El 33,3 % requirió triple proceder (queratoplastia + extracción del cristalino + implante de lente intraocular) por la asociación de la afección corneal y la catarata. En todos los casos se cumplió el tratamiento específico inmediato que incluyó la administración de intravítreas de vancomicina y ceftazidima en 4 (66,7 %) de los pacientes, mientras que en el resto (33,3 %) se realizó vitrectomía precoz más intravítreas. No fue necesaria la evisceración en ninguno de los casos afectados (Fig. 2).



Fuente: Historia clínica.

**Fig. 2 - Tratamiento realizado.**

## Discusión

A pesar de los resultados favorables de la queratoplastia, esta no está exenta de complicaciones, como son los problemas epiteliales, la hipertensión ocular, el rechazo al tejido donante, la sepsis, entre otras. La endoftalmitis posqueratoplastia es una de las más temidas.<sup>(10)</sup> El porcentaje de pacientes con endoftalmitis posqueratoplastia en el presente estudio se

encuentra muy por debajo o en el rango de los reportados en la literatura consultada.<sup>(2,4,5,6)</sup> A pesar de esto, debemos continuar siendo rigurosos en la detección precoz de factores de riesgo. Similar a otros reportes nacionales y extranjeros, consideramos que los resultados de rangos de edad y de género están relacionados con las edades de 40 a 60 años y más, y los pacientes masculinos, que son los que más frecuentemente han requerido queratoplastia, motivada por la queratopatía bulosa pseudofáquica o fáquica.<sup>(9,11)</sup> Por otra parte, es interesante señalar que en un estudio sobre riesgos de endoftalmitis posterior a la cirugía de catarata,<sup>(12)</sup> se reportó que el sexo masculino presentó un riesgo mayor en relación con el femenino, tanto en su estudio como en la mayoría de las publicaciones consultadas.<sup>(6,12)</sup>

Los primeros síntomas de esta afección pueden aparecer tanto en el posoperatorio inmediato como tardío.<sup>(4)</sup> Un seguimiento regular y estrecho en el posoperatorio asegura la identificación temprana de alteraciones epiteliales, problemas con las suturas (suturas flojas o partidas, nudos expuestos), ojo seco severo y efectos de uso prolongado de esteroides tópicos. Estas alteraciones de la barrera epitelial y de inmunosupresión local, junto a otros factores como la edad avanzada, la comorbilidad (diabetes mellitus, otras), incrementan el riesgo de infección.<sup>(6)</sup> Es posible realizar el diagnóstico basándose en los hallazgos clínicos y confirmarlo con el estudio ultrasonográfico.<sup>(5)</sup>

*Alharbi* y otros reportaron que cerca del 42 % de los pacientes con endoftalmitis posqueratoplastia presentaron problemas con las suturas, por lo que le confieren especial importancia a la remoción oportuna de estas, especialmente cuando se aflojan, rompen o exponen, y al apoyo de antibióticos de amplio espectro, como el yodo povidona, para evitar la inoculación de microorganismos patógenos al ojo.<sup>(6)</sup> Este mismo estudio reportó semejanzas con otros artículos en relación con el mayor número de endoftalmitis posqueratoplastia secundarias a queratitis infecciosa por bacterias. Dentro de ellas las más frecuentes fueron el *Streptococo pneumoniae*, el *Staphylococcus epidermidis*, la *Pseudomona aeruginosa*, el *Staphylococcus aureus* y el *Propionibacterium acnes*.<sup>(6)</sup> Asimismo, nuestros resultados microbiológicos coinciden con los obtenidos en otros estudios sobre endoftalmitis, donde las bacterias gram positivas lideran la causa de esta complicación.<sup>(6,13)</sup>

La endoftalmitis por gram negativos es menos común que la provocada por gérmenes gram positivos, pero es más frecuente en los casos postraumáticos que en los posoperatorios. Los microorganismos gram negativos son altamente virulentos; sus toxinas y proteasas causan un gran daño intraocular y las infecciones oculares por estos gérmenes provocan una agudeza visual final pobre en la mayoría de los pacientes.<sup>(7)</sup>

El origen micótico se ha relacionado con una opacificación total del injerto y, por tanto, con un pobre resultado visual. Además, la presencia de contaminación fúngica en el anillo corneoescleral donante se asocia con peores complicaciones que las provocadas por bacterias, por lo que algunos reportes sugieren la adición de un agente antifúngico al medio de conservación.<sup>(6)</sup> En un estudio sobre factores de riesgo en el banco de ojos para la ocurrencia de endoftalmitis posqueratoplastia, se determinó que la endoftalmitis fúngica fue tres veces más frecuente que la bacteriana en el tejido donante, con 4 o más días de conservación.<sup>(7)</sup>

En varios estudios se reporta que en los cultivos positivos a hongos, las especies de la *Candida* fueron las más comúnmente aisladas, y dentro de estas la más frecuente en el cultivo del anillo corneoescleral fue la *Candida glabrata*, como probable fuente de infección.<sup>(6)</sup>

La adecuada selección del donante es un pilar fundamental en la prevención de la transmisión de enfermedades del donante al receptor, y requiere información obtenida de los familiares, la proveniente del adecuado examen del donante, la historia clínica y del tejido donado.<sup>(9)</sup> Asimismo, el procesamiento libre de contaminación del tejido ocular para su conservación y la distribución precoz de este para la cirugía disminuye la ocurrencia de cambios histológicos a nivel celular y de sepsis.<sup>(11)</sup>

A pesar de las medidas preventivas mencionadas anteriormente, la incidencia de cultivos positivos de anillos corneoesclerales se encuentra entre el 14 y el 19 %;<sup>(8)</sup> aunque algunos reportes plantean que la infección posoperatoria es más frecuente en receptores con cultivo de córnea donante positiva<sup>(8)</sup> y que la coincidencia microbiológica entre el donante y el receptor tiene una mayor prevalencia en la etiología micótica que en la bacteriana. No siempre la fuente microbiana en la endoftalmitis se encuentra en el tejido donante, pues existen varias publicaciones de casos donde no han obtenido aislamientos positivos de microorganismos en el tejido donante empleado en los pacientes con endoftalmitis posqueratoplastia.<sup>(6)</sup>

En el tratamiento de esta grave complicación continúan como pilar fundamental las inyecciones intravítreas de antibiótico. Se reporta que la gentamicina y la ceftazidima proveen una cobertura del 100 % contra los organismos gram negativos aislados, mientras que la vancomicina y la cefazolina tienen cobertura contra los gram positivos. La ofloxacina tuvo un 97,6 % de cobertura contra todos los gérmenes examinados.<sup>(6)</sup>

En un estudio sobre perfil microbiológico y susceptibilidad de los cultivos se mostró que la vancomicina tuvo una cobertura de 100 % ante todos los aislamientos susceptibles probados, mientras que las bacterias gram negativas fueron sensibles en 100 % ante la combinación de ceftazidima y vancomicina.<sup>(6)</sup>



La mayoría de los autores consultados reservan la vitrectomía para aquellos casos en los que no existe una respuesta favorable a las inyecciones intravítreas de antibióticos. Sin embargo, en otro estudio revisado su indicación estuvo supeditada a la evaluación y al criterio individual de cada cirujano en relación con la severidad del cuadro. Se observó un beneficio estadísticamente significativo en la realización de este proceder, pues solo el 7 % de los casos requirió evisceración, a diferencia de los pacientes que no fueron sometidos a esta cirugía, de los cuales el 50 % fueron eviscerados. Además, se reportaron menos casos de pérdida visual en los pacientes sometidos a vitrectomía.<sup>(6)</sup>

El inicio tardío de los síntomas, el retraso en el diagnóstico, la pobre visión inicial (menor de 20/200), el tratamiento tardío, la queratitis microbiana severa, los gérmenes de alta virulencia y los procedimientos quirúrgicos asociados a la queratoplastia son considerados también factores que influyen en el resultado más desfavorable y probablemente también en la falta de vitrectomía.<sup>(6)</sup> Se reportan más evisceraciones en aquellos pacientes que acudieron más tardíamente a la consulta y resultados visuales más pobres en aquellos que requirieron de cirugía de glaucoma, con o sin implante de dispositivos de drenaje, cirugía de catarata u otras cirugías intraoculares. Al 73 % de los casos eviscerados se les había realizado extracción del cristalino y la mitad de ellos tenían antecedentes de ruptura de cápsula posterior.<sup>(6)</sup> Se considera que la presencia del cristalino puede ayudar a contener el microorganismo en la cámara anterior y así evitar su diseminación a vítreo.<sup>(6)</sup>

El porcentaje de evisceración varía en los diferentes reportes (40 %, <sup>(6)</sup> 20 %<sup>(14,15)</sup>), así como la opacificación total de injerto (45,5 %, 90,9 %, 100 %) o no ha sido descrito por los autores.

<sup>(6)</sup> Con motivo de que la endoftalmitis posqueratoplastia constituye una emergencia oftalmológica, es indispensable una estrecha comunicación entre el banco de ojos, los microbiólogos y los oftalmólogos para contribuir a la identificación y la eliminación de los factores de riesgo, la temprana detección y la acertada elección terapéutica que favorezca tanto a su prevención como a un mejor resultado funcional visual en pacientes portadores de esta devastadora complicación.

## Referencias bibliográficas

1. Durand ML. Endophthalmitis. Clin Microbiol Infect. 2013 [acceso:10/01/2020];19(3):227-34. Disponible en: <http://onlinelibrary.wiley.com/doi/10.1111/1469-0691.12118/pdf>
2. Matsumoto M, Suzuma K, Miyamura N, Imamura N, Kitaoka T. Conjunctival swabs and corneoscleral rim cultures from corneal transplantation donors as possible early indicators for posttransplant endophthalmitis. Jpn J Ophthalmol. 2011;55:321-6.
3. Chen JY, Jones MN, Srinivasan S, Neal TJ, Armitage WJ, Kaye SB. Endophthalmitis after penetrating keratoplasty. Ophthalmology. 2015 [acceso:10/01/2020];122(1):25-30. Disponible en: <https://www.ncbi.nlm.nih.gov/pubmed/25264028>
4. Vajpayee RB, Ray M, Gupta V, Taylor HR. Complications of penetrating keratoplasty. En: Vajpayee RB. Corneal Transplantation. New Delhi, India: Jaypee Brothers; 2002. p. 94-113.
5. Mabon M, Boisjoly H. Penetrating keratoplasty. En: Foster CF, Azar DT, Dohlman CH. The Cornea. Philadelphia: Lippincott William & Wilkins; 2005. p. 1021- 42.
6. Alharbi SS, Alrajhi A, Alkahtani E. Endophthalmitis following keratoplasty: incidence, microbial profile, visual and structural outcomes. Oc Immunol Inflamm. 2014;22(3):218-23.
7. Bhat SS, Undrakonda V, Mukhopadhyay C, Parmar PV. Outbreak of Multidrug-resistant Acute postoperative. Endophthalmitis due to Enterobacter aerogenes. Oc Immunol Inflamm. 2014;22(2): 121-6.
8. Chaurasia S, Muralidhar R, Garg P, Gopinathan U. Donor corneal button-related endophthalmitis after penetrating keratoplasty. Clin Experim Ophthalmol. 2010;38:75-86.
9. Escalona Leyva E, Pérez Parra Z, Castillo Pérez A, Jareño Ochoa M, López Hernández SM. Perfil epidemiológico del donante y del receptor en trasplante de córnea en el Instituto Cubano de Oftalmología "Ramón Pando Ferrer". Rev Cubana Oftalmol. 2014 [acceso:10/01/2020];27(4):558-68. Disponible en: [http://scielo.sld.cu/scielo.php?script=sci\\_arttext&pid=S0864-21762014000400006](http://scielo.sld.cu/scielo.php?script=sci_arttext&pid=S0864-21762014000400006)
10. Ozdemir ES, Burcu A, Akkaya ZY, Ornek F. The reasons for evisceration after penetrating keratoplasty between 1995 and 2015. Arq Bras Oftalmol. 2017 [acceso:10/01/2020];80(3):168-71. Disponible en: [http://www.scielo.br/scielo.php?script=sci\\_arttext&pid=S0004-27492017000300168](http://www.scielo.br/scielo.php?script=sci_arttext&pid=S0004-27492017000300168)
11. Moreno Ramírez ME, López Hernández S, Escalona Leyva E, Castillo Pérez A, Padilla González C, Vilches Lescaille D. Relación donante-receptor en la evolución de la queratoplastia. Rev Cubana Oftalmol [Internet]. 2008 [acceso: 20/12/2015];21(1). Disponible en: [http://scielo.sld.cu/scielo.php?script=sci\\_arttext&pid=S0864-21762008000100010&lng=es](http://scielo.sld.cu/scielo.php?script=sci_arttext&pid=S0864-21762008000100010&lng=es)

12. Hernández López I, Arronte Alarcón MT, Cruz Izquierdo D, Cárdenas Díaz T, Miranda Hernández I, Guerra Almaguer M. Factores de riesgo de la endoftalmitis posquirúrgica en la cirugía de catarata. Rev Cubana Oftalmol. 2014 [acceso: 20/12/2015];27(3). Disponible en: [http://scielo.sld.cu/scielo.php?pid=S0864-1762014000300002&script=sci\\_arttext](http://scielo.sld.cu/scielo.php?pid=S0864-1762014000300002&script=sci_arttext)
13. Hernández Silva JR, Padilla González CM, Ramos López M, Ríos Cazo R, Río Torres M. Resultados quirúrgicos de la facoemulsificación por técnicas de pre chop. Rev Cubana Oftalmol. 2004 [acceso: 20/12/2015];17(2). Disponible en: [http://scielo.sld.cu/scielo.php?script=sci\\_arttext&pid=S0864-21762004000200010](http://scielo.sld.cu/scielo.php?script=sci_arttext&pid=S0864-21762004000200010)
14. Hassan SS, Wilhelmus KR. Eye-banking risk factors for fungal endophthalmitis compared with bacterial endophthalmitis after corneal transplantation. Am J Ophthalmol. 2005;139:685-90.
15. Cameron JA, Antonios SR, Cotter JB. Endophthalmitis from contaminated donor corneas following penetrating keratoplasty. Arch Ophthalmol. 1991 [acceso: 20/12/2015];109:54-9. Disponible en: <http://archophth.jamanetwork.com/article.aspx?articleid=638846>

### Conflicto de intereses

Los autores declaran que no existe conflicto de intereses

### Contribución de los autores

*Mildrey E. Moreno Ramírez y Zaadia Pérez Parra:* participación importante en la idea, diseño y redacción del borrador y del documento final.

*Alexeide de la C. Castillo Pérez:* realizó el procesamiento estadístico.

*Madelyn Jareño Ochoa:* elaboró el instrumento de medición.

*Meisy Ramos López:* revisión crítica de la versión final y aprobación del documento a publicar, desde el punto de vista oftalmológico.

*Marlene E. Sibila González:* revisión crítica de la versión final y aprobación del documento a publicar, desde el punto de vista epidemiológico.

Todos los autores aprueban la versión final del artículo.